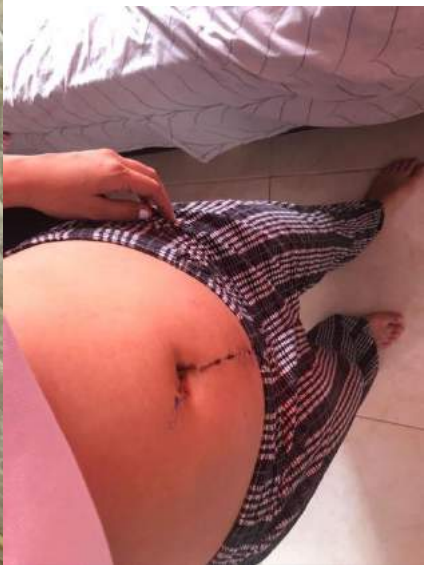
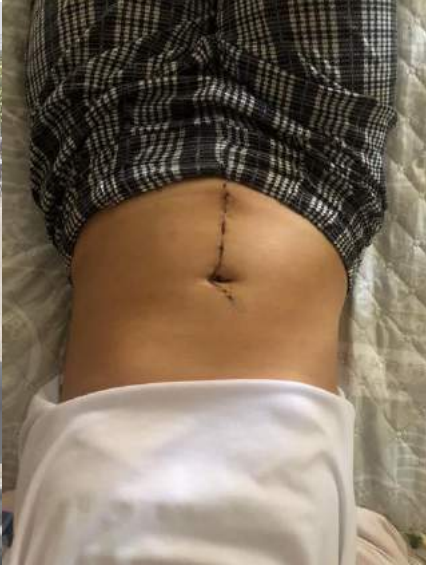
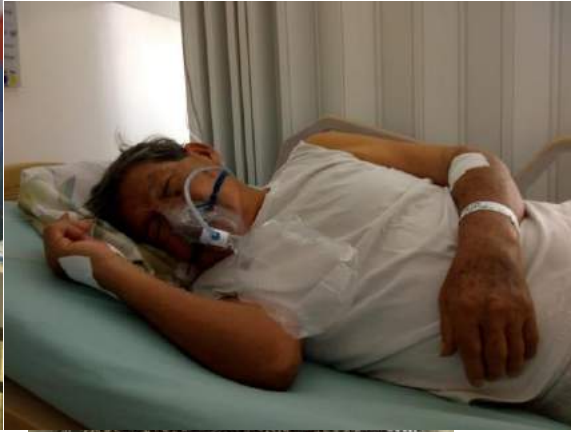
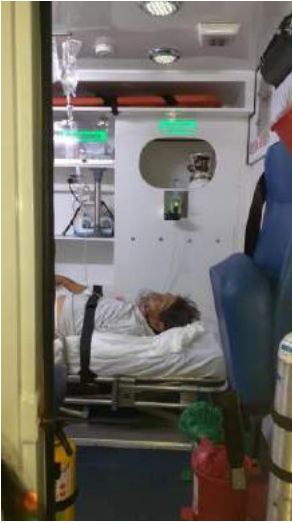


## HISTORIA CLINICA CONSULTA EXTERNA

### DATOS PERSONALES

Nombre Paciente: INES KATHERINE VILLAMIL VARGAS Identificación: 1010068028 Sexo: Femenino  
Fecha Nacimiento: 01/febrero/2001 Edad: 20 Años Estado Civil: Soltero  
Dirección: CLL 17 4 46 VILLA HELENA Teléfono: 3173708450  
Procedencia: VILLAVICENCIO Ocupación:  
Pertenencia étnica: Nivel Educativo:

### DATOS DEL INGRESO

Nº Ingreso: 3443327 Fecha: 17/01/2022 2:42:44 p. m. Datos de Afiliación: Entidad: 9168 - CAJACOPI EPS REGIMEN SUBSIDIADO  
Tipo de régimen: Subsidiado Nivel estrato: SUBSIDIADO Cama:

### MOTIVO DE LA CONSULTA

CIRUGIA DR C. SANCHEZ

POP 20 DIAS DRENAJE DE PERITONITIS + APENDICECTOMIA + ENTERORRAFIA ILEON (DR BAQUERO). REFIERE DOLOR LEVE OCACIONAL EN HDA Qx, SIN OTRA SINTOMATOLOGIA.

### ENFERMEDAD ACTUAL

### REVISIÓN POR SISTEMA

### ANTECEDENTES

- DRENAJE DE PERITONITIS + APENDICECTOMIA. 28-XII-2021

### EXAMEN FISICO

HERIDA Qx EN BUEN ESTADO, DOLOR LEVE EN HD Qx SIN DOLOR DISTAL NI IRRITACION PERITONEAL.

### SIGNOS VITALES

T.A / mmHg F.C x Min F.R Mov\*Min Temp °C Peso Kg Talla Cm IMC Kg/m2 Glasgow /15

### ANALISIS, INTERPRETACIÓN Y JUSTIFICACIÓN DE PARACLINICOS


-PATOLOGIA. APENDICITIS AGUDA. PERIAPENDICITIS  
ANALISIS  
EVOLUCION ACEPTABLE, SE DAN RECOMENDACIONES Y ALTA POR CIRUGIA

### ORDENES MÉDICAS

RECOMENDACIONES Y ALTA POR CIRUGIA

### DIAGNÓSTICO

Código	Descripción	Dx Principal
K350	APENDICITIS AGUDA CON PERITONITIS GENERALIZADA	Ppal <input checked="" type="checkbox"/>

  
Profesional SANCHEZ VALENZUELA CIRO ELIECER  
1976 CIRUGIA GENERAL



NIT: 892000501-5

DIR : CALLE 37 A No. 28-53

TELEFONO: 6817901

## SOLICITUD DE MEDICAMENTOS Y/O EXAMENES

### SOLICITUD DE MEDICAMENTOS Y / O EXAMENES

N° Historia Clínica: 1010068028

Fecha del documento: 6/01/2022 4:54:22 p. m.

#### DATOS PERSONALES

Nombre Paciente: INES KATHERINE VILLAMIL VARGAS

Identificación: 1010068028

Sexo: Femenino

Fecha Nacimiento: 01/febrero/2001 Edad Actual: 20 Años

Teléfono: 3173708450

#### DATOS DE AFILIACIÓN

Plan Beneficios: 9168 - CAJACOPI EPS REGIMEN SUBSIDIADO

Nivel - Estrato: SUBSIDIADO

DATOS DEL INGRESO N° Ingreso: 3438177

Fecha: 6/01/2022 9:05:00 a. m. FOLIO N° 35

Responsable:

Teléfono:

Dirección:

Finalidad Consulta: No Aplica

Causa Externa: Enfermedad\_General

#### JUSTIFICACION DE FORMULA MEDICA

### Plan de Manejo

Medicamento	Observaciones	Cant.
METOCLOPRAMIDA 10MG TAB	1 TAB SI VOMITO	1

*Alicia*

Profesional TORRES RINCON ALICIA KATERINE

Registro Profesional 1121878676

Especialidad MEDICO

Articulo 18 - Resolución 1995: .." Los Prestadores de Servicios de salud pueden utilizar medios Físicos o técnicos como computadoras y medios magneticos - ópticos, cuando así lo consideren conveniente, atendiendo lo establecido en la circular 2 de 1997 expedida por el archivo general de la nacion, o las normas que la modifiquen o adicionen.

Los prestadoresde Servicios de Salud deben permitir la identificación del personal responsable de los datos consignados, mediante códigos , indicadoresu otro medios que reemplacen la firma y sello de las historias en medios físicos, que de forma que se establezca con exactitud quien realizó los registros, la hora y fecha del registro"

Nombre reporte : HCRPHistoBase

Usuario: 19208061

LICENCIADO A: [HOSPITAL DEPARTAMENTAL DE VILLAVICENCIO] NIT [892000501-5]



## EVOLUCIÓN HISTORIA CLINICA

### DATOS PERSONALES

Nombre Paciente:	INES KATHERINE VILLAMIL VARGAS	Identificación:	1010068028	Sexo:	Femenino
Fecha Nacimiento:	01/febrero/2001	Edad Actual:	20 Años	Estado Civil:	Soltero
Dirección:	CLL 17 4 46 VILLA HELENA	Teléfono:	3173708450	Ocupación:	
Procedencia:	VILLAVICENCIO	Nivel Educativo:			
Pertenencia étnica:					

### DATOS DEL INGRESO

Nº Ingreso: **3438177** Fecha: 6/01/2022 9:05:00 a. m. Datos de Afiliación: Entidad: 9168 - CAJACOPI EPS REGIMEN SUBSIDIADO  
Tipo de régimen: Subsidiado Nivel estrato: SUBSIDIADO Cama:

### PRESENTACIÓN DEL PACIENTE

PACIENTE CON IMPRESION DIAGNOSTICA  
EVOLUCIÓN CIRUGIA GENERAL-NOTA RETROSPECTIVA AM  
PACIENTE FEMENINA DE 20 AÑOS CON DIAGNÓSTICOS DE:  
-POP DÍA 1 DE LIBERACION DE PLASTRON EN ABDOMEN VIA ABIERTA, APENDICECTOMIA VIA ABIERTA, ENTERORRAFIA VIA ABIERTA.

### SUBJETIVO

REFIERE LEVE DISTENSION ABDOMINAL

### OBJETIVO

RX DE ABDOMEN SIMPLE:DISTRIBUCIÓN DEL PATRÓN GASEOSO NORMAL.SOMBRA GRASAS PROPERITONEALES Y DE LOS PSOAS CONSERVADAS.NO HAY EVIDENCIA DE VISCEROMEGALIAS..NO HAY CALCIFICACIONES PATOLOGICAS.ESTRUCTURAS OSEAS SIN ALTERACIONES.  
OPINION: ESTUDIO DENTRO DE LIMITES NORMALES.

### HEMOGRAMA

LEUCOCITOS  $11.96 \times 10^3/\text{ul}$  5.0 - 10.0  
NEUTROFILOS  $8.88 \times 10^3/\text{ul}$  2.00 - 7.50  
LINFOCITOS  $2.33 \times 10^3/\text{ul}$  1.30 - 4.00  
MONOCITOS  $0.64 \times 10^3/\text{ul}$  0.15 - 0.70  
EOSINOFILOS  $0.08 \times 10^3/\text{ul}$   
BASOFILOS  $0.03 \times 10^3/\text{ul}$   
NEUTROFILOS% 74.4 % 40.00 - 75.00  
LINFOCITOS% 19.5 % 21.00 - 40.0  
MONOCITOS% 5.3 % 3.0 - 7.0  
EOSINOFILOS% 0.6 %  
BASOFILOS% 0.2 %  
SERIE ROJA:  
ERITROCITOS  $5.41 \times 10^6/\text{ul}$  4.00 - 5.50  
HEMOGLOBINA 15.8 g/dL 12.00 - 17.4  
HEMATOCRITO 47.8 % 36.00 - 52.00  
VOLUMEN CORPUSCULAR MEDIO 88.4 fL 76.00 - 96.00  
HEMOGLOBINA CORPUSCULAR MEDIA 29.2 pg 27.0 - 32.0  
CONCENTRACION DE HEMOGLOBINA CORPUSCULAR MEDIA 33 g/dL 30.00 - 35.00  
RDW-SD 40.5 fL 46.00 - 59.00  
RDW-CV 13 %  
PLAQUETAS:  
PLAQUETAS  $579 \times 10^3/\text{ul}$  150.00 - 400.00  
PLAQUETOCRITO 5 %  
VOLUMEN PLAQUETARIO MEDIO 8.6 fL 8.00 - 15.00  
ANCHO DE DISTRIBUCIÓN PLAQUETARIO SD 9.5  
ANCHO DE DISTRIBUCIÓN PLAQUETARIO CV 16 %  
PLCR 17.5 %  
PLCC  $101 \times 10^3/\text{uL}$   
Coprológico



Consistencia Blanda  
Color Amarillo  
Blastocystis Hominis Pocos 10-20 X/C  
Flora Bacteriana Ligeramente Aumentada

Observaciones LEVADURAS 1+

**ANÁLISIS, INTERPRETACIÓN Y JUSTIFICACION DE PARACLINICOS**

PACIENTE CON POP APENDICECTOMIA DIA 9 DIAS. EN EL MOMENTO ESTABLE, AFEBRIL, HIDRATDA, NORMTOENSA, NORMOCARICA, ABDOMEN BLANDO, DEPRESIBLE, LEVEMENTE DOLOROSO PERILESIONAL, HERIDA QUIERUGICA LIMPIA , SIN SECRECION, SIN SANGRADO, SIN EDEMA, SIN INDURACION, SECA, ABDOMEN NO TIMPANICO, NO DISTENDIDO. POR AHORA REPORTE DE RX NORMAL., HEMOGRAMA SIN REACTANTES DE FASE AGUDA, COPROLOGICO NORMAL. SE DA EGRESO CON ORDENES AMBULATORIAS. EN CASO DE PRSENTAR PICOS FEBRILES, ESCALOFRIOS, DOLOR ABDOMINAL INTENSO, AUSENCIA DE DEPOSICIONES CONSULTAR DE INMEDIATO. NO ADMINISTRAR ALIMENTOS GRASOS, LACTEOS, NI QUE DISTIENDAN EL COLON. EXPLICO CONDUCTA A SU MADRE Y A LA PACIENTE ENTIENDE Y ACEPTA.

**ORDENES MÉDICAS**

SALIDA  
RECOMENDACIONES  
SIGNOS DE ALARMA

**DIAGNOSTICO**

Código	Descripción	Dx Principal
R104	OTROS DOLORES ABDOMINALES Y LOS NO ESPECIFICADOS	Ppal <input checked="" type="checkbox"/>

*Alicia*

Profesional TORRES RINCON ALICIA KATERINE  
Registro Profesional 1121878676  
MEDICO

## HISTORIA CLINICA

Nombre Paciente: INES KATHERINE VILLAMIL VARGAS Identificación: 1010068028 Sexo: Femenino  
Fecha Nacimiento: 01/febrero/2001 Edad Actual: 20 Años Estado Civil: Soltero  
Dirección: CLL 17 4 46 VILLA HELENA Teléfono: 3173708450  
Procedencia: VILLAVICENCIO Ocupación:  
Pertenencia étnica: Nivel Educativo:

### DATOS DEL INGRESO

N° Ingreso: **3438177** Fecha: 6/01/2022 9:05:00 a. m. Datos de Afiliación: Entidad: 9168 - CAJACOPI EPS REGIMEN SUBSIDIADO  
Tipo de régimen: Subsidiado Nivel estrato: SUBSIDIADO Cama:

### MOTIVO DE LA CONSULTA

"TENGO DIARREA"

### ENFERMEDAD ACTUAL

PACIENTE FEMENINA DE 20 AÑOS DE EDAD CON ANTECEDENTE DE APENDICECTOMIA 28/12/2021 QUIEN REFIERE CUADRO CLINICO DE 12 HORAS DE EVOLUCION CONSISTENTE EN DEPOSICIONES LIQUIDAS SIN MOCO SIN SANGRE ASOCIADO A MULTIPLES EPISODIOS EMETICOS (2 HOY) Y DISTENCION ABDOMINAL

### REVISIÓN POR SISTEMA

NIEGA SINTOMAS RESPIRATORIOS

### ANTECEDENTES

PATOLOGICO: NIEGA  
FARMACOLOGICOS : SULTAMICILINA  
QX: APENDICECTOMIA  
ALERGICOS - NIEGA

### EXAMEN FISICO

PACIENTE EN BUEN ESTADO GENERAL, HIDRATADO, AFEBRIL CABEZA Y CUELLO: ESCLERAS ANICTÉRICAS, SIN ADENOPATÍAS PALPABLES. CUELLO MÓVIL SIN ADENOPATÍAS TÓRAX: SIMÉTRICO, NORMOEXPANSIBLE, RUIDOS CARDIACOS RÍTMICOS, SIN SOPLOS, RUIDOS RESPIRATORIOS SIN SOBREAgregados, SIN SIGNOS DE DIFICULTAD RESPIRATORIA ABDOMEN: RUIDOS INTESTINALES PRESENTES, BLANDO, NO DOLOR A LA PALPACIÓN SUPERFICIAL O PROFUNDA, NO SE PALPAN MASAS NI VISCEROMEGALIAS. EXTREMIDADES: EUTRÓFICAS, NO EDEMA, LLENADO CAPILAR MENOR A 2 SEGUNDOS, PULSOS PERIFÉRICOS SIMÉTRICOS, DE BUENA INTENSIDAD NEUROLÓGICO: PACIENTE ALERTA, CONSCIENTE, ORIENTADO EN TIEMPO, PERSONA Y LUGAR, ROT ++/+++ FUERZA 5/5, NO ALTERACIONES EN LA SENSIBILIDAD PIEL Y FRANELAS HERIDA QUIRURGICA EN PROCESO DE CICATRIZACION SIN SIGNOS DE INFECCION LOCAL

### SIGNOS VITALES

T.A 105 / 74 mmHg F.C 62 x Min F.R 16 Mov\*Min Temp 36 ° C Peso 75 Kg Talla 180 Cm IMC 23 Kg/m2 Glasgow 15 /15

### ANÁLISIS, INTERPRETACIÓN Y JUSTIFICACIÓN DE PARACLINICOS

PACIENTE FEMENINA DE 20 AÑOS DE EDAD CON ANTECEDENTE DE APENDICECTOMIA 28/12/2021 QUIEN REFIERE CUADRO CLINICO DE 12 HORAS DE EVOLUCION CONSISTENTE EN DEPOSICIONES LIQUIDAS SIN MOCO SIN SANGRE ASOCIADO A MULTIPLES EPISODIOS EMETICOS (2 HOY) Y DISTENCION ABDOMINAL, EN EL MOMENTO PACIENTE EN BUEN ESTADO GENERAL, NO LUCE SEPTICA, NO DOLOR A LA PALPACION ABDOMINAL, ABDOMEN LEVEMENTE DISTENDIDO POR LO QUE SE SOLICITA RADIOGRAFIA ABDOMINAL Y PARACLINICOS EXPLICO CONDUCTA A SEGUIR REFIERE COMPRENDER Y ACEPTAR

### ORDENES MÉDICAS

METOCLOPRAMIDA 10 MG IV AHORA  
1. SS HEMOGRAMA, COPROLOGICO, RADIOGRAFIA ABDOMEN VERTICAL

### DIAGNOSTICOS

Código	Descripción	Dx Principal
A09X	DIARREA Y GASTROENTERITIS DE PRESUNTO ORIGEN INFECCIOSO	Ppal <input checked="" type="checkbox"/>



**HOSPITAL DEPARTAMENTAL DE  
VILLAVICENCIO E.S.E**  
**Calle 37a No. 28-53 Barrio Barzal Alto**  
**Nit: 892.000.501-5 Código habilitación Ips: 500010052901**

**N° Historia Clínica:** 1010068028  
**Fecha de Registro:** 06/01/2022 09:50  
**Folio:** 33  
Pagina 2/2

*Saray Ruiz M.*

Profesional RUIZ MORENO SARAY VIVIANA  
1018493654 MEDICO



## EVOLUCIÓN HISTORIA CLINICA

### DATOS PERSONALES

Nombre Paciente:	INES KATHERINE VILLAMIL VARGAS	Identificación:	1010068028	Sexo:	Femenino
Fecha Nacimiento:	01/febrero/2001	Edad Actual:	20 Años	Estado Civil:	Soltero
Dirección:	CLL 17 4 46 VILLA HELENA	Teléfono:	3173708450	Ocupación:	
Procedencia:	VILLAVICENCIO	Nivel Educativo:			
Pertenencia étnica:					

### DATOS DEL INGRESO

Nº Ingreso: **3436542** Fecha: 2/01/2022 2:27:18 p. m. Datos de Afiliación: Entidad: 9168 - CAJACOPI EPS REGIMEN SUBSIDIADO  
Tipo de régimen: Subsidiado Nivel estrato: SUBSIDIADO Cama:

### PRESENTACIÓN DEL PACIENTE

NOTA REVALORACION

### SUBJETIVO

PACIENTE REFIERE SENTIRSE BIEN , NIEGA NUEVOS EPISODIOS DE LIPOTIMIA

### OBJETIVO

PACIENTE EN BUEN ESTADO GENERAL, HIDRATADO, AFEBRIL CABEZA Y CUELLO: ESCLERAS ANICTÉRICAS, SIN ADENOPATÍAS PALPABLES. CUELLO MÓVIL SIN ADENOPATÍAS TÓRAX: SIMÉTRICO, NORMOEXPANSIBLE, RUIDOS CARDIACOS RÍTMICOS, SIN SOPLOS, RUIDOS RESPIRATORIOS SIN SOBREGREGADOS, SIN SIGNOS DE DIFICULTAD RESPIRATORIA ABDOMEN: RUIDOS INTESTINALES PRESENTES , BLANDO, NO DOLOR A LA PALPACIÓN SUPERFICIAL O PROFUNDA , NO SE PALPAN MASAS NI VISCEROMEGALIAS. EXTREMIDADES: EUTRÓFICAS , NO EDEMA , LLENADO CAPILAR MENOR A 2 SEGUNDOS, PULSOS PERIFÉRICOS SIMÉTRICOS, DE BUENA INTENSIDAD NEUROLÓGICO: PACIENTE ALERTA, CONSCIENTE, ORIENTADO EN TIEMPO, PERSONA Y LUGAR, ROT ++/+++ FUERZA 5/5, NO ALTERACIONES EN LA SENSIBILIDAD PIEL Y FRANELAS HERIDA QUIRURGICA EN PROCESO DE CICATRIZACION SIN SIGNOS DE INFECCION LOCAL

LEUCOCITOS  $11.29 \times 10^3/\text{ul}$  5.0 - 10.0  
NEUTROFILOS  $8.36 \times 10^3/\text{ul}$  2.00 - 7.50  
LINFOCITOS  $1.75 \times 10^3/\text{ul}$  1.30 - 4.00  
MONOCITOS  $1.07 \times 10^3/\text{ul}$  0.15 - 0.70  
EOSINOFILOS  $0.09 \times 10^3/\text{ul}$   
BASOFILOS  $0.02 \times 10^3/\text{ul}$   
NEUTROFILOS% 74 % 40.00 - 75.00  
LINFOCITOS% 15.5 % 21.00 - 40.0  
MONOCITOS% 9.5 % 3.0 - 7.0  
EOSINOFILOS% 0.8 %  
BASOFILOS% 0.2 %  
SERIE ROJA:  
ERITROCITOS  $4.62 \times 10^6/\text{ul}$  4.00 - 5.50  
HEMOGLOBINA 13.4 g/dL 12.00 - 17.4  
HEMATOCRITO 40.1 % 36.00 - 52.00  
VOLUMEN CORPUSCULAR MEDIO 86.8 fL 76.00 - 96.00  
HEMOGLOBINA CORPUSCULAR MEDIA 29 pg 27.0 - 32.0  
CONCENTRACION DE HEMOGLOBINA CORPUSCULAR MEDIA 33.4 g/dL 30.00 - 35.00  
RDW-SD 39.8 fL 46.00 - 59.00  
RDW-CV 12.8 %  
PLAQUETAS:  
PLAQUETAS  $400 \times 10^3/\text{ul}$  150.00 - 400.00  
PLAQUETOCRITO 3.59 %  
VOLUMEN PLAQUETARIO MEDIO 9 fL 8.00 - 15.00  
ANCHO DE DISTRIBUCIÓN PLAQUETARIO SD 10  
ANCHO DE DISTRIBUCIÓN PLAQUETARIO CV 16.3 %  
PLCR 19.8 %  
PLCC 79





**ANÁLISIS, INTERPRETACIÓN Y JUSTIFICACION DE PARACLINICOS**

PACIENTE FEMENINA DE 20 AÑOS DE EDAD CON ANTECEDENTE DE POP APENDICECTOMIA DEL 28 12 2021 QUIEN REFIERE CUADRO CLINICO DE 3 HORAS DE EVOLUCION CONSISTENTE EN SENSACION DE MAREO Y LIPOTIMIA.PACIENTE CLINICAMENTE ESTABLE ,AFEBRIL E HIDRATADA , NO DEFICIT NEUROLOGICO , HEMOGRAMA SIN ALTERACIONES , ELECTROCARDIOGRAMA RITMO SINUSAL FC70 LPM , NO ONDAS DE ISQUEMIA NI NECROSIS SE DA EGRESO CON RECOMENDACIONES Y SIGNOS DE ALARMA PACIENTE REFIERE COMPRENDER Y ACEPTAR

**ORDENES MÉDICAS**

EGRESO

**DIAGNOSTICO**

Código	Descripción	Dx Principal
R42X	MAREO Y DESVANECIMIENTO	Ppal <input checked="" type="checkbox"/>
	<i>Saray Ruiz M.</i>	
	Profesional RUIZ MORENO SARAY VIVIANA	
	Registro Profesional 1018493654	
	MEDICO	

## HISTORIA CLINICA

Nombre Paciente: INES KATHERINE VILLAMIL VARGAS Identificación: 1010068028 Sexo: Femenino  
Fecha Nacimiento: 01/febrero/2001 Edad Actual: 20 Años Estado Civil: Soltero  
Dirección: CLL 17 4 46 VILLA HELENA Teléfono: 3173708450  
Procedencia: VILLAVICENCIO Ocupación:  
Pertenencia étnica: Nivel Educativo:

### DATOS DEL INGRESO

N° Ingreso: 3436542 Fecha: 2/01/2022 2:27:18 p. m. Datos de Afiliación: Entidad: 9168 - CAJACOPI EPS REGIMEN SUBSIDIADO  
Tipo de régimen: Subsidiado Nivel estrato: SUBSIDIADO Cama:

### MOTIVO DE LA CONSULTA

"ME DESMAYE"

### ENFERMEDAD ACTUAL

PACIENTE FEMENINA DE 20 AÑOS DE EDAD CON ANTECEDENTE DE POP APENDICECTOMIA DEL 28 12 2021 QUIEN REFIERE CUADRO CLINICO DE 3 HORAS DE EVOLUCION CONSISTENTE EN SENSACION DE MAREO Y LIPOTIMIA RAZONES POR LAS CUALES CONSULTA

### REVISIÓN POR SISTEMA

NIEGA SINTOMAS RESPIRATORIOS

### ANTECEDENTES

PATOLOGICO: NIEGA  
FARMACOLOGICOS : SULTAMICILINA  
QX: APENDICECTOMIA  
ALERGICOS - NIEGA

### EXAMEN FISICO

PACIENTE EN BUEN ESTADO GENERAL, HIDRATADO, AFEBRIL CABEZA Y CUELLO: ESCLERAS ANICTÉRICAS, SIN ADENOPATÍAS PALPABLES. CUELLO MÓVIL SIN ADENOPATÍAS TÓRAX: SIMÉTRICO, NORMOEXPANSIBLE, RUIDOS CARDIACOS RÍTMICOS, SIN SOPLOS, RUIDOS RESPIRATORIOS SIN SOBREGREGADOS, SIN SIGNOS DE DIFICULTAD RESPIRATORIA ABDOMEN: RUIDOS INTESTINALES PRESENTES, BLANDO, NO DOLOR A LA PALPACIÓN SUPERFICIAL O PROFUNDA, NO SE PALPAN MASAS NI VISCEROMEGALIAS. EXTREMIDADES: EUTRÓFICAS, NO EDEMA, LLENADO CAPILAR MENOR A 2 SEGUNDOS, PULSOS PERIFÉRICOS SIMÉTRICOS, DE BUENA INTENSIDAD NEUROLÓGICO: PACIENTE ALERTA, CONSCIENTE, ORIENTADO EN TIEMPO, PERSONA Y LUGAR, ROT ++/+++ FUERZA 5/5, NO ALTERACIONES EN LA SENSIBILIDAD PIEL Y FRANELAS HERIDA QUIRURGICA EN PROCESO DE CICATRIZACION SIN SIGNOS DE INFECCION LOCAL

### SIGNOS VITALES

T.A 110 / 74 mmHg F.C 78 x Min F.R 18 Mov\*Min Temp 36 °C Peso 1 Kg Talla 1 Cm IMC 10.000 Kg/m2 Glasgow 15 /15

### ANÁLISIS, INTERPRETACIÓN Y JUSTIFICACIÓN DE PARACLINICOS

PACIENTE FEMENINA DE 20 AÑOS DE EDAD CON ANTECEDENTE DE POP APENDICECTOMIA DEL 28 12 2021 QUIEN REFIERE CUADRO CLINICO DE 3 HORAS DE EVOLUCION CONSISTENTE EN SENSACION DE MAREO Y LIPOTIMIA RAZONES POR LAS CUALES CONSULTA, EN EL MOMENTO PACIENTE EN BUEN ESTADO GENERAL, ALERTA, ORIENTADA, NO DEFICIT NEUROLÓGICO, GLUCOMETRIA 109MG/DL SE SOLICITA HEMOGRAMA, REVALORACION CON REPORTE, EXPLICO CONDUCTA A SEGUIR REFIERE COMPRENDER Y ACEPTAR.

### ORDENES MÉDICAS

SS HEMOGRAMA, EKG.

### DIAGNOSTICOS

Código	Descripción	Ppal	Dx Principal
R42X	MAREO Y DESVANECIMIENTO		<input checked="" type="checkbox"/>

*Saray R. M.*

Profesional RUIZ MORENO SARAY VIVIANA

Usuario: 19208061



**HOSPITAL DEPARTAMENTAL DE  
VILLAVICENCIO E.S.E**  
**Calle 37a No. 28-53 Barrio Barzal Alto**  
**Nit: 892.000.501-5 Código habilitación Ips: 500010052901**

**N° Historia Clínica:** 1010068028  
**Fecha de Registro:** 02/01/2022 15:42  
**Folio:** 31  
Pagina 2/2

1018493654 MEDICO