

CLINICA CARDIOVASCULAR DEL CARIBE SAS

Código del Prestador: 230010069101 Nit: 800215019-5
 Dirección: CRA 9 # 25-27 CENTRO
 Teléfono: 7828520
 Web: www.clinicacardiovasculardelcaribe.com
 Email: administracion@clinicacardiovasculardelcaribe.com

Fecha de
 Impresión: 2022/08/22
 10:58:59

Epicrisis**Datos del Paciente**

Identificación: CC - 64704822	Paciente: SAENZ URREA SHIRLEY	Ingreso: 266230
Fecha Ingreso: 2022/08/19	Hora Ing: 13:23	Unidad Funcional: HOSPITALIZACION
Fecha y Hora Atencion: 2022/08/19 14:59:56		Sexo: F
Fecha Naci: 1984-05-24	Edad: 38 años	Municipio: CAUCASIA
Telefono: 3015017328,	Estrato: EXENTO DE PAGO	
Dirección: CRA 25 A # 06-09		
Empresa: UT CLINICA CARDIOVASCULAR		
Contrato: CONTRATO No 12 : UT CLINICA CARDIOVASCULAR CONTRIBUTIVO : EVENTO		
Acompañante:	Tel. Acompañante:	

DATOS HISTORIA CLINICA**DATOS GENERALES**

MOTIVO DE CONSULTA: INGRESA PACIENTE REMITIDO DE ESE HOSPITAL CESAR URIBE PIEDRAHITA DE CAUCASIA - ANTIOQUIA

ENFERMEDAD ACTUAL: INGRESA PACIENTE REMITIDO DE ESE HOSPITAL CESAR URIBE PIEDRAHITA DE CAUCASIA - ANTIOQUIA, DONDE CONSULTO INICIALMENTE EL DIA DE AYER 18-08/22, POR CUADRO CLINICO DE 1 HORA DE EVOLUCION EN ESE MOMENTO, CARACTERIZADO POR SENSACION DE PALPITACIONES, SIN OTRA SINTOMATOLOGIA ASOCIADA, MOTIVO POR EL CUAL CONSULTA AL SERVICIO DE URGENCIAS DE CENTRO REMISOR, EN DONDE REALIZAN ELECTROCARDIOGRAMA EN EL QUE EVIDENCIAN TAQUICARDIA SUPRAVENTRICULAR FC: 200LPM, ADEMAS AL EXAMEN FISICO CON ESTABILIDAD HEMODINAMICA POR LO QUE DECIDEN INICIAR MANIOBRAS VAGALES, SIN RESPUESTA A LAS MISMAS. POR LO QUE POSTERIORMENTE REALIZAN CARDIOVERSION FARMACOLOGICA CON ADENOSINA ENDOVENOSA 6MG IV INICIAL Y SEGUNDO BOLO DE 12 MG IV, CON RETORNO A RITMO SINUSAL. PACIENTE SIN ANTECEDENTES PERSONALES. REALIZAN ENZIMAS CARDIACAS LAS CUALES FUERON INICIALMENTE NEGATIVA TROPONINAS CONTROL POSITIVAS (31.58NG/ML), ENFOCAN COMO UN SINDROME CORONARIO AGUDO SIN ELEVACION DEL ST TIPO IAM E INICIAN MANEJO ANTITROMBOTICO CON ASA + CLOPIDOGREL Y HBPM + ESTATINAS, DEJAN CON BETABLOQUEANTE ORAL METOPROLOL PARA CONTROL DE FC. DECIDEN REMITIR A CENTRO DE MAYOR COMPLEJIDAD PARA ESTUDIOS COMPLEMENTARIOS Y MANEJO EN UNIDAD CORONARIA POR RIESGO DE INESTABILIDAD HEMODINAMICA, ARRITMIAS Y PARADA CARDIACA.

ANTECEDENTES ALÉRGICOS SINALGEN

ANTECEDENTES FAMILIARES: NIEGA

ESTADO DE CONCIENCIA: NORMAL

OBSERVACION: NO REFIERE

PIEL Y MUCOSA: NORMAL

OBSERVACION: NO REFIERE

CABEZA, CARA Y CUERO CABELLUDO: NORMAL

OBSERVACION: NO REFIERE

CUELLO: NORMAL

OBSERVACION: NO REFIERE

CLINICA CARDIOVASCULAR DEL CARIBE SAS

Código del Prestador: 230010069101 Nit: 800215019-5
Dirección: CRA 9 # 25-27 CENTRO
Teléfono: 7828520
Web: www.clinicacardiovasculardelcaribe.com
Email: administracion@clinicacardiovasculardelcaribe.com

Fecha de
Impresión: 2022/08/22
10:58:59

Epicrisis

ORGANOS DE LOS SENTIDOS: NORMAL

OBSERVACION: NO REFIERE

TORAX: NORMAL

RESPIRATORIO: NORMAL

CARDIACO: NORMAL

OBSERVACION: NO REFIERE

VASCULAR PERIFERICO: NORMAL

ABDOMEN: NORMAL

OBSERVACION: NO REFIERE

PERIANAL: NORMAL

OBSERVACION: NO REFIERE

REGION INGUINAL: NORMAL

OBSERVACION: NO REFIERE

GENITALES: NORMAL

OBSERVACION: NO REFIERE

EXTREMIDADES: NORMAL

OBSERVACION: NO REFIERE

SIST. NERVIOSO CENTRAL NORMAL

OBSERVACION. NO REFIERE

SIST. NERV. PERIFERICO NORMAL

OBSERVACIONES: NO REFIERE

SISTEMA LINFATICO: NORMAL

OBSERVACION: NO REFIERE

SIST. OSTEO ARTICULAR: NORMAL

CRANEO, CARA Y CUELLO NORMOCEFALO, CONJUNTIVAS ROSADAS, MUCOSA ORAL HUMEDA, CUELLO SIMETRICO Y MOVIL SIN ADENOPATIAS, SIN INGURGITACION YUGULAR.

TORAX: SIMETRICO EXPANSIBLE, SIN TIRAJES COSTALES, A LA AUSCULTACION CON MURMULLO VESICULAR CONSERVADO SIN AGREGADOS, RUIDOS CARDIACOS RITMICOS SIN SOPLOS.

ABDOMEN: PERISTALSIS NORMAL, BLANDO Y DEPRESIBLE, NO DOLOROSO, SIN MASAS NI MEGALIAS, SIN SIGNOS DE IRRITACION PERITONEAL.

PIEL Y FANERAS: NORMAL

GENITO-URINARIO: NORMOCONFIGURADA PARA EDAD Y SEXO, DIURESIS ESPONTANEA PRESENTE

EXTREMIDADES: SIMETRICAS, EUTROFICAS, FUERZA MUSCULAR V/V, LLENADO CAPILAR 3 SEG. SIN EDEMAS.

SISTEMA NERVIOSO CENTRAL: CONSCIENTE, ORIENTADO EN SUS 3 ESFERAS MENTALES, SIN DEFICIT MOTOR NI SENSITIVO APARENTE, CON GLASGOW DE 15/15.

RIESGO CARDIOVASCULAR NO

PLAN: INFUSIONES.

SSN 0.9% A 21 CC/HORA

MEDICAMENTOS

ASA 100 MG VO CADA 24 HORAS

CLOPIDOGREL 75 MG VO CADA 24 HORAS



CLINICA CARDIOVASCULAR DEL CARIBE SAS

Código del Prestador: 230010069101 Nit: 800215019-5

Dirección: CRA 9 # 25-27 CENTRO

Teléfono: 7828520

Web: www.clinicacardiovasculardelcaribe.com

Email: administracion@clinicacardiovasculardelcaribe.com

Fecha de
Impresión: 2022/08/22
10:58:59

Epicrisis

HBPM 60MG SC CADA 12 HORAS
OMEPRAZOL 20MG VO CADA 24 HORAS
ATORVASTATINA 40MG VO CADA 24 HORAS
METOPROLOL 50MG VO CADA 12 HORAS

CUIDADOS GENERALES

MONITORIZACION HEMODINAMICA NO INVASIVA.

CUIDADOS DE ENFERMERIA

O2 X CN A 3L/MIN SOLO SI SATO290%

GLUCOMETRIA CADA 24 HORAS

SS: PARACLINICOS DE INGRESO TROPONINAS

SS: RX DE TORAX PORTATIL

SS: EKG INGRESO, DIARIO Y POR EVENTO.

SS: ECOCARDIOGRAMA TT

SS: HOLTER 24 HORAS

SS: ANGIOTAC CORONARIO

CSV - AC

ANALISIS: INGRESA PACIENTE SIN ANTECEDENTES PERSONALES, CON CUADRO DE PALPITACIONES, CON EKG QUE EVIDENCIÓ TAQUICARDIA SUPRAVENTRICULAR PAROXISTICA, CON ESTABILIDAD HEMODINAMICA POR LO QUE REALIZARON CARDIOVERSION FARMACOLOGICA CON ADENOSINA DE MANERA EXITOSA. REALIZAN ENZIMAS CARDIACAS LAS CUALES FUERON POSITIVAS (TROPONINAS 1ER SET 0.3 - 2DO SET EN 31.58), ENFOCAN COMO UN SINDROME CORONARIO AGUDO SIN ELEVACION DEL ST TIPO IAM, INICIARON MANEJO ANTITROMBOTICO CON ASA + CLOPIDOGREL Y HBPM + ESTATINAS, DECIDEN REMITIR A CENTRO DE MAYOR COMPLEJIDAD PARA ESTUDIOS COMPLEMENTARIOS Y MANEJO EN UNIDAD CORONARIA POR RIESGO DE INESTABILIDAD HEMODINAMICA, ARRITMIAS Y PARADA CARDIACA. SE INGRESA POR ALTO RIESGO CARDIOVASCULAR PARA MANEJO, MONITORIZACION Y ESTUDIOS PERTINENTES. ACTUALMENTE EN REGULARES CONDICIONES GENERALES, EN LO NEUROLOGICO CONSCIENTE, ALERTA, ORIENTADO CON GLASGOW DE 15/15. HEMODINAMICAMENTE ESTABLE, SIN REQUERIMIENTO DE SOPORTE VASOACTIVOS, CON ELECTROCARDIOGRAMA DE INGRESO QUE EVIDENCIA RITMO SINUSAL, IMPRESIONA INTERVALO PR CORTO (<0.12S), SE SOLICITA HOLTER DE 24 HORAS PARA DETERMINAR CARGA ARRITMICA. CONTINÚA MANEJO ANTIISQUEMICO Y ANTITROMBOTICO. SE SOLICITAN LABORATORIOS - TROPONINAS Y RADIOGRAFIA DE TORAX DE INGRESO. SE SOLICITA ECOCARDIOGRAMA TT PARA EVALUAR FUNCION Y MOTILIDAD MIOCARDICA EN BUSCA DE ALTERACIONES PARA DEFINIR CONDUCTA. POR EVIDENCIA DE INJURIA MIOCARDICA SE DECIDE SOLICITAR ESTRATIFICACION CORONARIA NO INVASIVA ANGIOTAC CORONARIO PARA CARACTERIZACION DE ANATOMIA CORONARIA Y DESCARTAR ENFERMEDAD OBSTRUCTIVA A DICHO NIVEL CARDIOPATIA ISQUEMICA. SE DEJA EN UNIDAD PARA VIGILANCIA Y MONITOREO ESTRICTO DE SUS SIGNOS VITALES POR RIESGO DE INESTABILIDAD HEMODINAMICA, ALTO RIESGO DE ARRITMIAS Y PARADA CARDIACA. PACIENTE CON ESQUEMA DE VACUNACION PARA COVID-19. 2 DOSIS DE PFIZER. 1 DOSIS DE REFUERZO NO RECUERDA PLATAFORMA NI FECHA DE ULTIMA DOSIS. SE ATIENDE PACIENTE CON EPP PARA EVITAR PROPAGACION DE PANDEMIA ACTUAL COVID 19. CON DIAGNOSTICOS DE:

1. SINDROME CORONARIO AGUDO SIN ELEVACION DEL ST TIPO IAM



CLINICA CARDIOVASCULAR DEL CARIBE SAS

Código del Prestador: 230010069101 NIT: 800215019-5
Dirección: CRA 9 # 25-27 CENTRO
Teléfono: 7828520
Web: www.clinicacardiovasculardelcaribe.com
Email: administracion@clinicacardiovasculardelcaribe.com

Fecha de
Impresión: 2022/08/22
10:58:59

Epicrisis

2. TAQUICARDIA SUPRAVENTRICULAR PAROXISTICA □ CARDIOVERTIDA FARMACOLOGICAMENTE (ADENOSINA) □ 18-08/22.

IMPRESION CLINICA

Diagnóstico Principal: I219 - INFARTO AGUDO DEL MIOCARDIO, SIN OTRA ESPECIFICACION

RESUMEN DE EVOLUCIONES

Fecha evolucion: 2022-08-19

Paciente:	CC - 64704822 SAENZ URREA SHIRLEY
Diagnóstico:	21:14: CON DIAGNOSTICOS DE: 1. SINDROME CORONARIO AGUDO SIN ELEVACION DEL ST TIPO IAM 2. TAQUICARDIA SUPRAVENTRICULAR PAROXISTICA □ CARDIOVERTIDA FARMACOLOGICAMENTE (ADENOSINA) □ 18-08/22.
Subjetivos:	21:14: ASINTOMATICA
Descripción Física:	21:14: NORMOCEFALA, PUPILAS IGUALES REACTIVAS A LA LUZ, ESCLERAS ANICTERICAS CONJUNTIVAS ROSADAS, NARINAS PERMEABLES, MUCOSA ORAL HUMEDA CUELLO MOVIL SIN ADENOPATIAS TORAX SIMETRICO EXPANSIBLE PULMONES NORMOVENTILADOS SIN AGREGADOS, RUIDOS CARDIACOS RITMICOS SIN SOPLOS ABDOMEN SIMETRICO PERISTALSIS POSITIVA NO MASAS NI VISCEROMEGALIAS GU: NORMOCONFIGURADO EXTERNAMENTE DIURESIS POSITIVA EXTREMIDADES EUTROFICAS SIN EDEMAS, PULSOS DISTALES SIMETRICOS DE BUENA AMPLITUD NEUROLOGICO DESPIERTA, CONCIENTE GLASGOW 15/15
Paraclínicos:	21:14: Hemoglobina 11,80 gr/dl 12 a 15 Hematocrito 34,9 % 36 a 52 Recuento de Eritrocitos(RBC) 4,19 x10 ⁶ /uL 3,50 a 5 Volumen Medio Corpuscular (MCV) 83,2 fl 80 a 100 Hemoglobina Corpuscular Media(MCH) 28,2 pg 27 a 34 Conc Media de Hb Corpuscular (MCHC) 33,8 gr/dl 31 a 36 Índice de distribución eritrocitaria (RDW-CV) 14,5 % 11 a 16 Índice de distribución eritrocitaria (RDW-SD) 40,1 fl 35 a 56 Recuento de Leucocitos(WBC) 10,95 x10 ³ /mmc 4 a 10 Neutrófilos(%) 69,8 % 45 a 70 Neutrófilos(/mmc) 7,64 x10 ³ /mmc 2 a 7 Linfocitos(%) 21,3 % 25 a 45 Linfocitos(/mmc) 2,34 x10 ³ /mmc 0,80 a 4 Monocitos(%) 8,9 % 3 a 12 Monocitos(/mmc) 0,97 x10 ³ /mmc 0,12 a 1,20 Recuento de Plaquetas (PLT) 245 x10 ³ /uL 150 a 450 Plaquetocrito (PCT) 0,213 % 0,11 a 0,50 Volumen plaquetario medio (MPV) 8,7 fl 6,50 a 12 Índice de distribuciónPlaquetario (PDW) 15 % 6,50 a 12 Tiempo de Protrombina 13,90 Seg 10 a 15 Tiempo Parcial De Tromboplastina (T.P.T.) 40,80 Seg 22 a 37 Creatinina 0,81 mg/dl 0,60 a 1,10 Nitrogeno Ureico (BUN) 6,12 mg/dl 7 a 21 Urea 13,09 mg/dl 15 a 45 Bilirrubina Total 0,68 mg/dl 0 a 1,20 Alanino Amino Transferasa (GPT) 20,80 U/L 0 a 40 Aspartato aminotransferasa (GOT) 10,50 U/L 0 a 38 Colesterol total sérico 133,90 mg/dl 0 a 200 Colesterol HDL 33,47 mg/dL 45 a 60 Colesterol LDL 88,61 mg/dl Colesterol VLDL 11,82 mg/dl Triglicéridos sérico 59,1 mg/ dl 0 a 150 TROPONINA I CUANTITATIVA 0,22 ng/mL 0- 0,3 ng/mL Hormona Estimulante Del Tiroides(TSH). 1,85 µU/mL 0,36 - 5,6 µU/mL SODIO (NA) 137,30 mmol/L 135 a 150 POTASIO (K) 4,40 mmol/L 3,50 a 5,50 Calcio Ionico 1,14 mmol/L 1,13 a 1,33 CLORO (CL) 107 mmol/L 95 a 110
Procedimientos:	21:14: SIN NUEVOS POR REPORTAR
Tratamiento:	21:14: SIN NUEVOS POR REPORTAR

CLINICA CARDIOVASCULAR DEL CARIBE SAS

Código del Prestador: 230010069101 Nit: 800215019-5

Dirección: CRA 9 # 25-27 CENTRO

Teléfono: 7828520

Web: www.clinicacardiovasculardelcaribe.com

Email: administracion@clinicacardiovasculardelcaribe.com

Fecha de


Impresión: 2022/08/22

10:58:59

Epicrisis

Analisis: 21:14: FEMENINA QUIEN SE HALLA DESPIERTA CONCIENTE, CON TAQUIARRITMIA COPNTROLADA CON CRONOTROPICO NEGATIVO CON ELEVACION DE TROPONINA, EN PLAN DE EVALUAR ENFERMEDAD CORONARIA POR LO CUAL TIENE PENDIENTE REPORTE DE ANGIOTAC CORONARIO Y DEFINIR ESTRATIFICACION CORONARIA INVASIVA, HEMODINAMICAMENTE ESTABLE SIN APOYO DE VASOACTIVOS ENDOVENOSOS, NO ANGOR TORAXICO NI EQUIVALENTES, ARRITMIA CARDAICA CONTROLADA, BAJO ESTUDIO HOLTER CARDIACO, SIGUIENDO BAJO MEDIDAS ANTITROMBOTICAS FARMACOLOGICAS REQUIRIENDO DE GASTROPROTECCION POR ALTO RIESGO DE ULCERA GASTRICA POR MEDICAMENTOS RESPIRATORIAMENTE ESTABLE CON BUENA MECÁNICA, ADECUADAS PULSOXIMETRIAS CON OXIGENO A BAJOS FLUJOS SO2 DE 98% AFEBRIL, SIN DATOS DE INFECCION AGREGADA, NO LEUCOCITOSIS, NO ANEMIA EUGLICEMICA, TOLERANDO DIETA VIA ORAL, SIN ALTERACION ELECTROLITICA CONSERVA BUEN GASTO URINARIO HORARIO, NITROGENADOS DENTRO DE LA NORMALIDAD SIN DATOS DE UREMIA O DE REQUERIR TRR PACIENTE EL CUAL PERMANECERA EN SALA DE CUIDADOS INTERMEDIOS BAJO MONITOREO CARDIACO ESTRICTO POR INFARTO AGUDO AL MIOCARDIO SIN ELEVACION DE ST. CON ALTO RIESGO DE FALLO DE BOMBA, ARRITMIA CARDIACA FATAL O MUERTE SUBITA PRONOSTICO RESERVADO HAGO VALORACION DE PACIENTE PREVIO USO DE EPPS INDICADOS POR INS POR PANDEMIA POR COVID 19

Firma:



Datos del Medico:

ALCIRA ROSARIO NARVAEZ AGAMEZ
Especialida: MEDICINA GENERAL
Registro Medico: 26036579

Fecha evolucion: 2022-08-22

Paciente:	CC - 64704822 SAENZ URREA SHIRLEY
Diagnóstico:	10:28: CON DIAGNOSTICOS DE: 1. SINDROME CORONARIO AGUDO SIN ELEVACION DEL ST TIPO IAM -- DESCARTADO 2. TAQUICARDIA SUPRAVENTRICULAR PAROXISTICA <input type="checkbox"/> CARDIOVERTIDA FARMACOLOGICAMENTE (ADENOSINA) <input type="checkbox"/> 18-08/22, RESUELTA 10:20:
Subjetivos:	10:28: PACIENTE EN BUENAS CONDICIONES GENERALES. CONCIENTE ALERTA. 10:20:

CLINICA CARDIOVASCULAR DEL CARIBE SAS

Código del Prestador: 230010069101 Nit: 800215019-5

Dirección: CRA 9 # 25-27 CENTRO

Teléfono: 7828520

Web: www.clinicacardiovasculardelcaribe.com

Email: administracion@clinicacardiovasculardelcaribe.com

Fecha de
Impresión: 2022/08/22
10:58:59

Epicrisis

Descripción Física:	<p>10:28: SE VALORA PACIENTE BAJO LINEAMIENTOS DEL INS, PREVIO LAVADO DE MANOS Y COLOCACION DE ELEMENTOS DE PROTECCION PERSONAL PACIENTE EN ACEPTABLES CONDICIONES GENERALES AFEBRIL HIDRATADO CCC: NORMOCEFALO PUPILAS ISOCORICAS NORMOREACTIVAS A LA LUZ CONJUNTIVAS NORMOCROMICAS ESCLERAS ANICTERICAS, MUCOSA ORAL HUMEDA CUELLO EUTROFICO MOVIL SIN ADENOPATIAS TORAX SIMETRICO NORMOEXPANDIBLE TRASMISION DEL MURMULLO VESICULAR CONSERVADO NO AGREGADOS PATOLOGICOS. RUIDOS CARDIACOS RITMICOS SIN SOPLOS ABDOMEN BLANDO DEPRESIBLE NO DOLOROSO A LA PALPACION, NO SE PALPAN MASAS NI MEGALIAS NO SIGNOS DE IRRIACION PERITONEAL EXTREMIDADES EUTROFICAS SIMETRICAS SIN EDEMAS NI LESIONES NEUROLOGICO: CONSCIENTE ALERTA ORIENTADO NO DEFICIT MOTOR NI SENCITIVO GLASGOW 15/15 NO SIGNOS DE FOCALIZACION NEUROLOGICA.</p> <p>10:20: PACIENTE DE SEXO FEMENINO CON 38 AÑOS DE EDAD, PESO ACTUAL 70 KILOS, TALLA 1.60 CMTS, INDICE DE MASA CORPORAL 27 ESTADO NUTRICIONAL SOBREPESO GRADO 2, PESO AJUSTADO 64 KILOS, METAS CALORICAS 1830 CLS/DIA. SE RECOMIENDA SUMINISTRAR DIETA HIPOSODICA, HIPOCALORICA REDUCIDA EN AZUCARES SIMPLES Y EN CARBOHIDRATOS COMPLEJOS HIPOGRASA EXENTA DE GRASAS TRANS Y SATURADAS, NORMOPROTEICA, LABORATORIOS HEMOGLOBINA 11.30 GR/DL, HEMATOCRITO 33,5 %, CREATININA 0.86 MG/DL, NITROGENO UREICO 11.71 MG/DL, UREA 25.07 MG/DL, NIVEL DE SODIO 133.10 MMOL/L, POTASIO 4.12 MMOL/L, VIGILAR INGESTA Y TOLERANCIA DE LA ALIMENTACION SUMINISTRADA</p>
Paraclínicos:	<p>10:28: SIN NUEVOS POR REPORTAR.</p> <p>10:20:</p>
Procedimientos:	<p>10:28: REPORTE DE HOLTER CARDIACO Ritmo sinusal durante todo el registro con FC mínima de 58 lpm a las 02:58 horas, máxima de 99 lpm a las 14:36 horas y un promedio de 72 lpm. S-T sin cambios que sugieran isquemia miocárdica, Q-Tc sin prolongación patológica. No se detectaron pausas significativas ni bradicardias ni bloqueos y sin datos de pre excitación. Conclusión: Registro holter normal</p> <p>10:20:</p>
Tratamiento:	<p>10:28: ALTA MEDICA</p> <p>10:20:</p>

CLINICA CARDIOVASCULAR DEL CARIBE SAS

Código del Prestador: 230010069101 Nit: 800215019-5

Dirección: CRA 9 # 25-27 CENTRO

Teléfono: 7828520

Web: www.clinicacardiovasculardelcaribe.com

Email: administracion@clinicacardiovasculardelcaribe.com

Fecha de

Impresión: 2022/08/22

10:58:59

Epicrisis

Analisis:

10:28: PACIENTE DE 38 AÑOS DE EDAD BAJO DIAGNOSTICOS DESCRITOS , QUIEN INGRESA OR CUADRO DE AQUICARDIA SUPRAVENTRIUCLAR YARESUELTA EN SITIO REMISORIO DE MANERA FARMACOLOGIA, A QUIEN SE LE REALIZA HOLTER CARDIACO EL CUAL REPORTA RITMO SINUSAL DURANTE TODO EL REGISTRO CON FC MÍNIMA DE 58 LPM A LAS 02:58 HORAS, MÁXIMA DE 99 LPM A LAS 14:36 HORAS Y UN PROMEDIO DE 72 LPM. S-T SIN CAMBIOS QUE SUGIERAN ISQUEMIA MIOCÁRDICA, Q-TC SIN PROLONGACIÓN PATOLÓGICA. NO SE DETECTARON PAUSAS SIGNIFICATIVAS NI BRADICARDIAS NI BLOQUEOS Y SIN DATOS DE PRE EXCITACIÓN, CONCLUSIÓN: REGISTRO HOLTER NORMAL. PACIENTE QUIEN SE ENCUENTRA EN EL MOMENTO HEMODINAMICAMENTE ESTABLE DESDE SU INGRESO A SERVICIO DE HOSPITALIZACION, NORMOCARDICA, SIN SIGNOS DE BAJO GASTO, RECIBIENDO MANEJO ORAL CON BETABLOQUEANTES CARDIOSELECTIVOS PARA PREVENCION DE NUEVO EVENTO ARRITMICO. POR RESULTADO DE HOLTER CARDIACO SE DESCARTA ARRITMIA SIGNIFICATIVA QUE REQUIERA MANEJO CON DISPOSITIVOS Y/O MANEJO INTRAHOSPITALARIO, SE CONSIDERA PACIENTE CON INDICACION DE BB ORAL, Y SEGUIMIENTO AMBULATORIO POR ELECTROFISIOLOGIA, DURANTE RONDA MEDICA PACIENTE EN BUENAS CONDICIONES GENERALES, QUIEN CURSA DESDE LO NEUROLOGICO CONSCIENTE, ORIENTADA CON GLASGOW DE 15/15. EN LO HEMODINAMICO CURSA ESTABLE, SIN REQUERIMIENTO DE SOPORTES VASOACTIVOS, NI INOTROPICOS, CON CIFRAS TENSIONALES EN RANGOS ADECUADOS, SIN REQUERIMEITNO DE MANEJO ANTIHIPERTENSIVO, RITMO SINUSAL CON FC CONTROLADA CON BETA BLOQUEANTE ORAL, NIEGA DOLOR TORACICO U OTRO EQUIVALENTE CORONARIO EN EL MOMENTO, NIEGA PALPITACIONES, CON REPORTE DE ECOCARDIOGRAMA TT DONDE SE ENCUENTRA FUNCIÓN VENTRICULAR IZQUIERDA CONSERVADA FEVI: 68% SIN ALTERACIONES SEGMENTARIAS DE LA CONTRACTILIDAD Y NO SE EVIDENCIARON VALVULOPATIAS SIGNIFICATIVAS. DESDE LO RESPIRATORIO CON BUEN PATRON RESPIRATORIO, SIN DISNEA, CON SATURACIONES 95%, METABOLICAMENTE COMPENSADO, CON GLUCOMETRIA EN RANGOS NORMALES, RECIBE PROTECCION GASTRICA CON OMEPRAZOL PARA EVITAR ULCERAS POR ESTRÉS Y/O MEDICAMENTOSAS. DESDE LO RENAL CON DIURESIS PRESENTE, CON BUEN RITMO DIURETICO , SIN SOPORTE DIURETICO, DESDE LO INFECCIOSO SIN REPORTE DE FIEBRE, SIN DATOS DE SIRS, SIN REQUERIMIENTO ANTIBIOTICO; EN LO HEMATOLOGICO CON BUENOS NIVELES DE HB, LEUCOCITOS Y PLAQUETAS NORMALES. PACIENTE CON CUADRO CLINICO RESUELTO DESE HACE MAS DE 48 HRS, CON REPORTE DE HOLTER NORMAL, SIN CRITERIOS DE MANEJO CON DISPOSITIVOS, HEMODINAMICAMENTE ESTABLE, CON RESOLUCION DE SU CUADRO CLINICO DE INGRESO Y COMPENSACION DE ARRITMIA, CON INDICACION DE TERAPIA BB ORAL AMBULATORIA PARA PREVENCION DE NUEVOS EVENTOS, POR LO CUAL SE DECIDE DAR EGRESO CON FORMULA MEDICA, RECOMENDACIONES, SIGNOS DE ALARMA, ORDEN PARA VALORACION POR ELECTROFISIOLOGIA Y CARDIOLOGIA DE MANERA AMBULATORIA, EXPLICA A PACIENTE Y FAMILIAR. PLAN ALTA MEDICA MEDICAMENTOS 1. ASA TABLETA 100 MG VO CADA 24 HORAS (02:00 PM) 2. OMEPRAZOL TABLETA 20 MG VO CADA 24 HORAS (06:00 AM) 3. ATORVASTATINA TABLETA 40 MG VO CADA 24 HORAS (08:00 PM) 4. METOPROLOL 50 MG VO CADA 24 HRS (08:00 AM) S/s CITA CONTROL AMBULATORIA POR CARDIOLOGIA EN 1 MES S/s CITA CONTROL AMBULATORIA POR ELECTROFISIOLOGIA (01/09/2022) S/s CITA CONTROL AMBULATORIA POR MEDICINA INTERNA EN SU EPS. RECOMENDACIONES Y SIGNOS DE ALARMA: TOMAR MEDICACION INDICADA POR EL MEDICO, ACUDIR A CITA DE CONTROL CON ESPECIALIDADES, SI PRESENTA DOLOR TORACICO, SENSACION DE DIFICULTAD RESPIRATORIA , DOLOR ABDOMINAL, PICOS FEBRILES U OTRO SINTOMAS QUE LLAMEN LA ATENCION, ACUDIR A SERVICIO DE URGENCIAS MAS CERCANO.

10:20:

Firma:

Datos del
Medico:

SAID LUZ MORENO BARRETO
Especialida: NUTRICION CLINICA
Registro Medico: 30566294

DATOS HISTORIA CLINICA

CLINICA CARDIOVASCULAR DEL CARIBE SAS

Código del Prestador: 230010069101 Nit: 800215019-5
Dirección: CRA 9 # 25-27 CENTRO
Teléfono: 7828520
Web: www.clinicacardiovasculardelcaribe.com
Email: administracion@clinicacardiovasculardelcaribe.com

Fecha de
Impresión: 2022/08/22
10:58:59


Epicrisis**OBSERVACION****DATOS DE EGRESO**

Diagnostico egreso:	I471 - TAQUICARDIA SUPRAVENTRICULAR
Diagnostico egreso2:	I471 - TAQUICARDIA SUPRAVENTRICULAR
Fecha y hora de egreso:	2022/08/22 - 10:58
Fecha y hora de muerte:	
Estado egreso:	VIVO



MEDICO

GREDYS PAOLA SARMIENTO OROZCO
Esp: MEDICINA GENERAL
CC: 1143142422
Reg. Med: 1143142422



MEDICO ESPECIALISTA

TATIANA LUCIA ESPINOSA ESPITIA
CC:
Reg. Med:

Copyright 2010-2011 Sisma-Salud. Todos los Derechos Reservados.

CLINICA CARDIOVASCULAR

Función cardiaca TC

ID de paciente: 64704822	Médico que le envía: ---
Nombre del paciente: SAENZ URREA SHIRLEY	Tipo de examen: ANGIO CORONARIO
Fecha de nacimiento: 1984.05.24	Fecha del estudio: 2022.08.19-03.08 PM
Sexo: F	Fecha de informe: Aug 22, 2022, 11:20

Factores riesgo paciente

Fumador	Colesterol Elevado	Diabetes	Sobrepeso	Presión arterial elevada	Historial Familiar
----	----	----	----	----	----

Indicaciones— Introduzca indicaciones aquí —

Dolor Pecho	CAD Conocido	Resultados ECG de estrés	Cirugía Previa	Stents	Injertos de derivación
----	----	----	----	----	----

Código CIE-9: - Introducir código - Código CPT: - Introducir código -

Consentimto

Se obtuvo el consentim. del paciente tras explicarle los riesgos y ventajas de la intervención.

Técnica

- Introducir tipo de explorador -- Introducir sincronización cardiaca usada para el estudio -- introducir post-procesamiento usado para el estudio -


Bloqueador beta: - Introduzca bloqueador beta y dosis -Ritmo cardiaco d/exploración: Regular

Contraste IV: --mlde - Introducir agente de contraste -a -- ml/sp. - Introducir lugar inyectado -con -- catéter calibre iv

- Introducir cualquier información de goteo -, - Introducir información vasodilatador (si fuera de aplicación) -, Bolus chaser: -- ml salina a -- ml/s

Impresión

TRONCO PRINCIPAL DE BUEN CALIBRE SIN LESIÓN OBSTRUCTIVA.
DESCENDENTE ANTERIOR, DE BUEN CALIBRE. NO SE OBSERVA PLACAS



AREA ASISTENCIAL

Código: FOR-ASI-GCL-70

Versión: 01

HISTORIA CLINICA DE CONTROL
ELECTROFISIOLOGIA

Fecha de

Aprobación: 27/01/2021

ATEROMATOSAS SIGNIFICATIVA EN SU TRAYECTO. SE OBSERVA LA RAMAS
D1 ES DE BUEN CALIBRE SIN LESIÓN EN SU TRAYECTO.

CIRCUNFLEJA: DE BUEN CALIBRE, NO SE OBSERVA PLACA ATEROMATOSA
EN SU TRAYECTO. PRESENTA OMI-DE BUEN CALIBRE SIN LESIÓN. LOS
LECHOS DISTALES SON DE BUEN CALIBRE.

C. DERECHA DOMINANTE, DE GRAN CALIBRE. NO SE OBSERVA PLACA
ATEROMATOSA SIGNIFICATIVA EN SU TRYECTO. LAS RAMAS PL Y DP SE
OPACIFICAN ADECUADAMENTE.

Recomendaciones

CORONARIAS EPICARDICAS SIN LESIÓN OBSTRUCTIVA SIGNIFICATIVA
FUNCIÓN SISTOLICA DEL VENTRICULO IZQUIERDO CONSERVADA.

Diagnóst. Por::

DR. ALVARO BULA CARDIOLOGIA - HEMODINAMIA-IMAGENOLOGIA
RM17162

Estructura Cardíaca

Visión gral

- Introducir general/resumen -

Aorta

-aorta ascendente: 28 mm. AORTA DESCENDENTE:21mm. TRONCO DE ART. PULMONAR:22mmAorta descendente de tamaño normal.

Vasos pulmonares

Venas pulm. de aspecto normal c/orígenes normales. LA AURICULA IZQUIERDA TIENE AREA=12CM2 SIN TROMBO EN LA AURICULILLA.

Miocardio

Presenta grosor normal.

Pericardio

SIN DERRAME NI ENGROSAMIENTO

Cámaras y paredes

- Introducir comentarios sobre cámaras y paredes -

Cámaras y paredes	Grosor y longitud
Atrio Izquierdo	----
Ventriculo izquierdo - eje corto	----
Ventriculo izquierdo - eje largo	----
Atrio Derecho	----
Ventriculo Derecho	----
Septum	----
Pared Posterior	----
Pared Anterior	----
Pared Lateral	----

Válvulas

Normal hasta el punto visualizado


Válvula	Morfología	Estenosis	Calcificación
Aórtica	----	----	----
Mitral	----	----	----
Pulmonar	----	----	----
Tricúspide	----	----	----

Función cardíaca

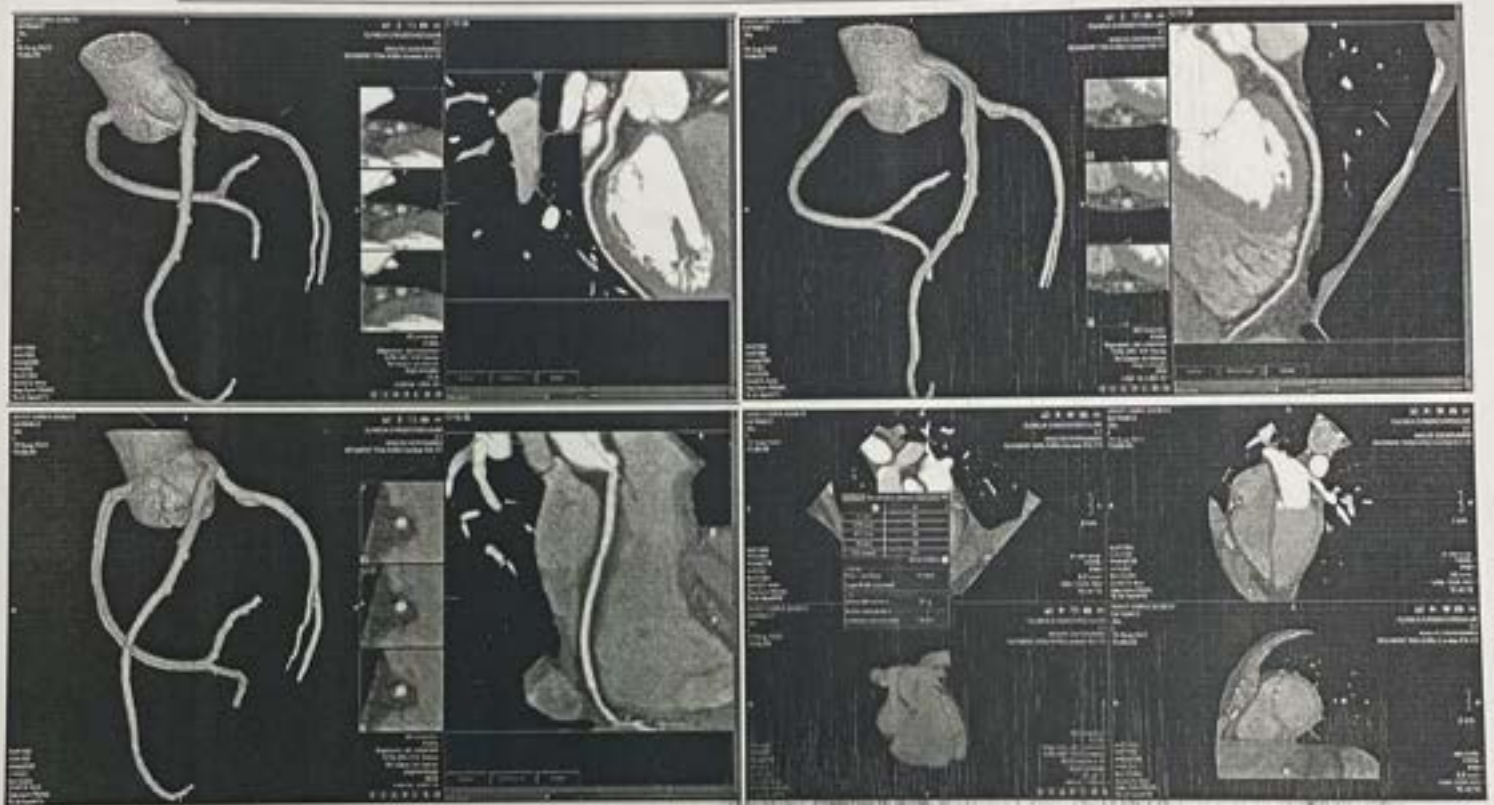
Función ventricular izquierda

Parámetro	Valores Medidos	Rango de referencia	Índice Medido	Rango de referencia
Fracción de expulsión	65	62 - 72 (%) ¹	-	-
Volumen Telediastólico	86	87 - 155 (ml) ¹	0.0	-
Volumen Telesistólico	30	26 - 54 (ml) ¹	0.0	-
Volumen Sistólico	56	59 - 105 (ml) ¹	0.0	- (ml / b / m ²)
Gasto Cardíaco	3.1	- (l/min)	0.0	- (L / min / m ²)
Masa Miocárdica	82	119 - 177 (g) ¹	0.0	- (g / Kg)

1) Prokop M, Galanski M, van der Molen AJ, Schaefer-Prokop CM. *Spiral and Multislice Computed Tomography of the Body*. Stuttgart - New York: Thieme Verlag, 2003.



Segmentos Basales		Segmentos Cavidad-media		Segmentos Apicales	
1. anterior Basal	--	7. anterior Med.	--	13. anterior Apical	---
2. anteroseptal Basal	--	8. anteroseptal Med.	--	14. septal Apical	---
3. inferoseptal Basal	--	9. inferoseptal Med.	--	15. inferior Apical	---
4. inferior Basal	--	10. inferior Med.	--	16. lateral Apical	---
5. inferolateral Basal	--	11. inferolateral Med.	--	17. ápice	---





AREA ASISTENCIAL

Codigo: FOR-ASI-GCL-70

Versión: 01

HISTORIA CLINICA DE CONTROL
ELECTROFISIOLOGIA

Fecha de

Aprobación: 27/01/2021

NOMBRE	SHIRLEY SAENZ URREA	EDAD	38 AÑOS
IDENTIFICACION	64.704.833	EPS	SALUD TOTAL
FECHA	02 SEPTIEMBRE 2022		

Electrofisiología

REMITIDA POR TAQUICARDIA SUPRAVENTRICULAR.
REFIERE QUE CURSA CON EPISODIOS DE TAQUICARDIA DESDE LOS 13 AÑOS DE EDAD.
SE PRESENTAN CADA 2 MESES.

Antecedentes personales:

- Medicamentos: METOPOLOL, ASA, ATORVASTATINA, OMEPRAZOL
- Patologicos: TSVP
- Familiares: Negativos
- Otros (Hospitalizaciones, alergias, qx): ALERGIA AL SINALGEN, APENDICECTOMIA

Examen Fisico: FC: 74/MIN

CONCIENTE, ALERTA

CARDIOPULMONAR SIN NOVEDADES CLÍNICAS

NEUROLOGICAMENTE ESTABLE

NO EDEMAS.

Paraclínicos:**-EKG CRÍTICO 18/08/2022:** TAQUI REGULAR DE COMPLEJO QRS ESTRECHO, RP CORTO.**-EKG BASAL 18/08/2022:** SINUSAL, PR NORMAL, QRS ESTRECHO, QT NORMAL, NO BRUGADA, NO ONDAS EPSILON.**-ECOTT 20/08/2022:** NORMAL**-ANGIOTC CORONARIO** NORMAL**Análisis:** PACIENTE CON TSV PAROXÍSTICA, RECURRENTE, CON CORAZÓN ESTRUCTURALMENTE NORMAL POR ECOTT, SE CONSIDERA CANDIDATA A ESTUDIO ELECTROFISIOLOGICO + MAPEO Y ABLACIÓN CONVENCIONAL DE ARRITMIAS COMO OPCIÓN TERAPEUTICA.**DX:**

1. TAQUICARDIA SUPRAVENTRICULAR

Plan:

1. SS ESTUDIO ELECTROFISIOLOGICO + MAPEO Y ABLACIÓN CONVENCIONAL DE ARRITMIAS
2. SS HEMOGRAMA, PT, PTT, CREATININA, BUN, TSH
3. VAL PREANESTÉSICA

Dr. ALONSO ARROYO**Cardiólogo - Electrofisiólogo**

Dr. Alonso R. Arroyo
Cardiólogo - Electrofisiólogo
C.C. 72.346.179 - R.M. 2011

Ficha de Identificación

Fecha	29 DE SEPTIEMBRE DE 2022
Nombre	SHIRLEY SAENZ URREA
Cedula	64.704.822
Edad	38 AÑOS
N° CD	H11347
Entidad	SALUD TOTAL

Características del Método Usado

Técnica	Seldinger	Catéter	Decapolar Deflectable, cuadripolar deflectable, de ablación
Guía	0.035,	Introduccion	7Fr(3)
Vía	femoral	Complicación	Ninguna
Conectores	Decapolar Deflectable, cuadripolar deflectable, de ablacion	T de fluoroscopia Cine angiografia	27:45min/seg SI
Dosis de radiación	1057.04mGy	Numero de exposicion	Uno

Previas mediadas y protocolo de prevención de COVID-19. Asepsia antisepsia colocación de campos estériles. Bajo asistencia por anestesiología, e infiltración local con lidocaína en región inguinal derecha se realizaron dos punciones en vena femoral y uno en arteria femoral derecha, se colocaron tres introductores 7Fr bajo guía ecográfica. A través de dichos introductores se avanzaron catéter electrodo decapolar deflectable el cual se posiciona en seno coronario, catéter electrodo cuadripolar el cual se posiciona en el His y posteriormente se avanza al ápex del VD.

Descripción de estudio:

Parámetros basales: se inicia estudio en ritmo sinusal con AH 60 ms, HV 46 ms. WA: 300mseg con activación concéntrica y secuencial del seno coronario. Con la estimulación auricular basal + extraestímulos se induce una taquicardia regular de complejo qrs estrecho con VA septal 120mseg y con activación excéntrica del seno coronario y mayor precocidad auricular a nivel del anillo mitral posterolateral, con una LC:330mseg.

La taquicardia se reproduce con facilidad con la estimulación auricular o ventricular. Se considera se trata de una taquicardia supraventricular de reentrada AV.

Se colocan 5000ui de heparina IV y se avanza un catéter de ablación no irrigado unidireccional a la región posterolateral del anillo mitral, en dicha zona se corrobora mayor continuidad VA y mayor precocidad auricular respecto al decapolar del seno coronario en taquicardia. Se aplican en dicha zona 40W-50°C con resolución de la taquicardia, se completan 60 seg de RF y se decide observar a la paciente durante 15 minutos, a los 15 minutos de observación se corrobora ausencia de reaparición de la taquicardia con la estimulación basal + extraestímulos tanto a nivel auricular como ventricular, con una conducción VA decremental y primoactivación auricular septal con un WR: 440mseg.

Se completa procedimiento sin complicaciones, se retiran catéteres e introductores en sala con adecuada hemostasia a nivel de la región inguinal derecha. Recuento final de guías y catéteres completo.

Paciente sale de la sala en estable condición general y neurológicamente estable.

CONCLUSIONES.

1. Estudio electrofisiológico con inducción de una taquicardia de reentrada AV ortodrómica.
2. Vía accesoria posterolateral izquierda oculta en sinusal.
3. Ablación de vía accesoria posterolateral izquierda, exitosa.

PLAN

1. Acetaminofén 1 g v.o cada 8 horas x 3 días.
2. Observación intrahospitalaria con indicación de egreso médico el día de mañana si evolución favorable y EKG control del día de mañana es normal.
3. Asa 100mg día por 30 días (empezar ahora).
4. Reposo absoluto del MID por 6 horas.
5. Al egreso dejar cita control electrofisiología en 1 mes con holter de ritmo.
6. Al egreso dejar incapacidad médica por 7 días.
7. Favor avisar cambios y novedades clínicas Dr. Arroyo 3205552304
8. Signos de alarma: hipotensión sostenida, síncope, dolor torácico, sangrado por sitio de punción, dolor abdominal, déficit neurológico, disnea súbita.

Dr. Alonso R. Arroyo
Cardiólogo - Electrofisiólogo
72348179 - N.M. 70605

DR. ALONSO ARROYO CASTILLO
Cardiólogo - Electrofisiólogo



Clínica
Salud Social

ATENCIÓN AL PACIENTE

FORMATO DE ELECTROCARDIOGRAMA

Código: F-ATP-010
Versión: 01
Fecha de Aprobación:
08/08/2018
Página 1 de 1

DI

DII

DIII

DICAL PAPER — PairwMed 80 MM MEDICAL PAPER — PairwMed 80 MM MEDICAL PAPER — PairwMed 80 MM MEDICAL PAPER

ID: 4 29-09-2022 21:47:56



0.32-35Hz AC60 25mm/s 10mm/mV ♡77 SE-3 V10 SEMIP V17

V4

V5

V6

DII LARGO

NOMBRE: Orly Sant Urte
SEXO: F EDAD: 38 años
FECHA: 29/7/22 HORA: 22:00
INGRESO: CONTROL POSTCATERISMO
TERAP. TROMBOLITICA: ANTES DURANTE
DESPUES
REANIMACION



**Clínica
Salud Social**

ATENCIÓN AL PACIENTE

Código: F-ATP-010

Versión: 01

Fecha de Aprobación:

08/08/2018

MM MEDICAL PAPER

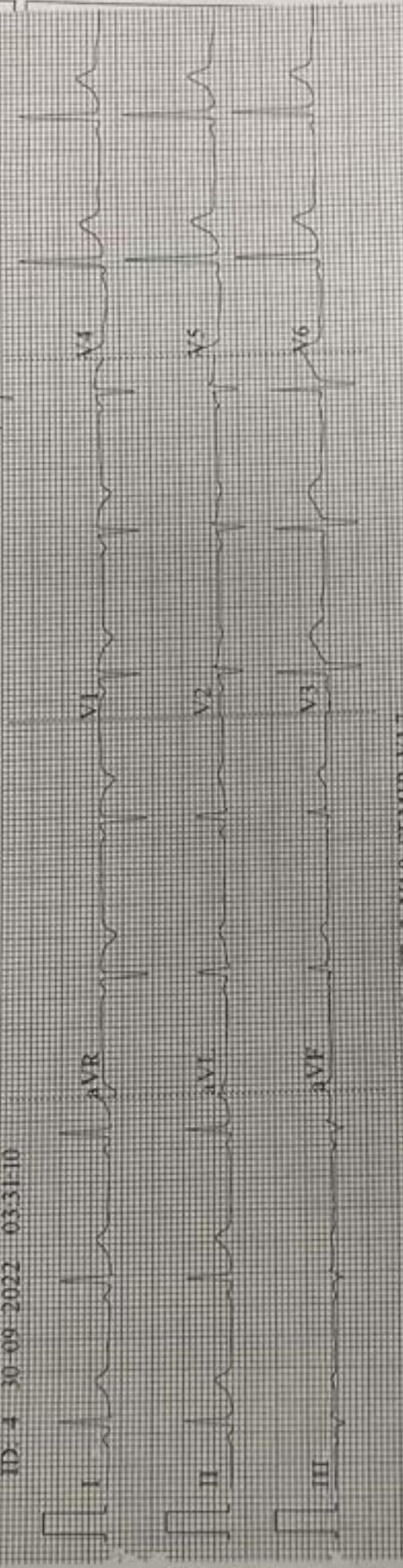
ID: 4 30-09-2022 03:31:10

PaipMed 80 MM MEDICAL PAPER

PaipMed 80 MM MEDICAL PAPER

14

PaipMed 80 MM MEDICAL PAPER



V1	V2	V3
V4	V5	V6
<p>NOMBRE: <u>Bhaly Saed</u> SEXO: <u>F</u> EDAD: <u>38</u> FECHA: <u>30/09/22</u> HORA: _____ INGRESO: _____ CONTROL: <u>POSTCATETERISMO</u> TERAP: <u>TROMBOLITICA</u></p>		

DH LARGO

Nombre: Shirley Saenz Urrutia

Día	Mes	Año
2	9	22

RI.

Es. Valoración por
Anestesiología

Dr. Alonso R. Arroyo
Cardiólogo - Electrofisiólogo
C.C. 72.348.179 - R.M. 70603

NO EDEMAS.

Paraclínicos:

- EKG CRÍTICO 18/08/2022: TAQUI REGULAR DE COMPLEJO QRS ESTRECHO, RP CORTO.
- EKG BASAL 18/08/2022: SINUSAL, PR NORMAL, QRS ESTRECHO, QT NORMAL, NO BRUGADA, NO ONDAS EPSILON.
- ECOTT 20/08/2022: NORMAL
- ANGIOTC CORONARIO NORMAL

Análisis: PACIENTE CON TSV PAROXÍSTICA, RECURRENTE, CON CORAZÓN ESTRUCTURALMENTE NORMAL POR ECOTT, SE CONSIDERA CANDIDATA A ESTUDIO ELECTROFISIOLÓGICO + MAPEO Y ABLACIÓN CONVENCIONAL DE ARRITMIAS COMO OPCIÓN TERAPEUTICA.

DX:

1. TAQUICARDIA SUPRAVENTRICULAR

Plan:

1. SS ESTUDIO ELECTROFISIOLÓGICO + MAPEO Y ABLACIÓN CONVENCIONAL DE ARRITMIAS
2. SS HEMOGRAMA, PT, PTT, CREATININA, BUN, TSH
3. VAL PREANESTÉSICA

Dr. ALONSO ARROYO
Cardiólogo - Electrofisiólogo

Dr. Alonso R. Arroyo
Cardiólogo - Electrofisiólogo
C.C. 72.348.179 - R.M. 70603

Ficha de Identificación

Fecha	29 DE SEPTIEMBRE DE 2022
Nombre	SHIRLEY SAENZ URREA
Cedula	64.704.822
Edad	38 AÑOS
N° CD	HI1347
Entidad	SALUD TOTAL

Características del Método Usado

Técnica	Seldinger	Catéter	Decapolar Deflectable, cuadripolar deflectable, de ablación
Guía	0.035	Introduccion	7Fr(3)
Vía	femoral	Complicación	Ninguna
Conectores	Decapolar Deflectable, cuadripolar deflectable, de ablacion	T de fluoroscopia Cine angiografía	27:45min/seg SI
Dosis de radiación	1057.04mGy	Numero de exposicion	Uno

Previas medidas y protocolo de prevención de COVID-19. Asepsia colocación de campos estériles. Bajo asistencia por anestesiología, e infiltración local con lidocaina en región inguinal derecha se realizaron dos punciones en vena femoral y uno en arteria femoral derecha, se colocaron tres introductores 7Fr bajo guía ecográfica. A través de dichos introductores se avanzaron catéter electrodo decapolar deflectable el cual se posiciona en seno coronario, catéter electrodo cuadripolar el cual se posiciona en el His y posteriormente se avanza al ápex del VD.

Descripción de estudio:

Parámetros basales: se inicia estudio en ritmo sinusal con AH 60 ms, HV 46 ms, WA: 300mseg con activación concéntrica y secuencial del seno coronario. Con la estimulación auricular basal + extraestímulos se induce una taquicardia regular de complejo qrs estrecho con VA septal 120mseg y con activación excéntrica del seno coronario y mayor precocidad auricular a nivel del anillo mitral posterolateral, con una LC:330mseg.

La taquicardia se reproduce con facilidad con la estimulación auricular o ventricular. Se considera se trata de una taquicardia supraventricular de reentrada AV.

Se colocan 5000ui de heparina IV y se avanza un catéter de ablación no irrigado unidireccional a la región posterolateral del anillo mitral, en dicha zona se corrobora mayor continuidad VA y mayor precocidad auricular respecto al decapolar del seno coronario en taquicardia. Se aplican en dicha zona 40W-50°C con resolución de la taquicardia, se completan 60 seg de RF y se decide observar a la paciente durante 15 minutos, a los 15 minutos de observación se corrobora ausencia de reaparición de la taquicardia con la estimulación basal + extraestímulos tanto a nivel auricular como ventricular, con una conducción VA decremental y primoactivación auricular septal con un WR: 440mseg.

Se completa procedimiento sin complicaciones, se retiran catéteres e introductores en sala con adecuada hemostasia a nivel de la región inguinal derecha. Recuento final de guías y catéteres completo.

Paciente sale de la sala en estable condición general y neurológicamente estable.

CONCLUSIONES.

1. Estudio electrofisiológico con inducción de una taquicardia de reentrada AV ortodrómica.
2. Vía accesoria posterolateral izquierda oculta en sinusal.
3. Ablación de vía accesoria posterolateral izquierda, exitosa.

PLAN

1. Acetaminofén 1 g v.o cada 8 horas x 3 días.
2. Observación intrahospitalaria con indicación de egreso médico el día de mañana si evolución favorable y EKG control del día de mañana es normal.
3. Asa 100mg día por 30 días (empezar ahora).
4. Reposo absoluto del MID por 6 horas.
5. Al egreso dejar cita control electrofisiología en 1 mes con holter de ritmo.
6. Al egreso dejar incapacidad médica por 7 días.
7. Favor avisar cambios y novedades clínicas Dr. Arroyo 3205552304
8. **Signos de alarma:** hipotensión sostenida, síncope, dolor torácico, sangrado por sitio de punción, dolor abdominal, déficit neurológico, disnea súbita.

Dr. Alonso R. Arroyo
Cardiólogo - Electrofisiólogo

DR. ALONSO ARROYO CASTILLO
Cardiólogo - Electrofisiólogo

CLINICA SALUD SOCIAL S.A.S

Nit. 823002991-9

ENTIDAD VIGILADA POR LA SUPERINTENDENCIA NACIONAL DE SALUD
Cra 16 N 27 a 74-Barro Majagual-Sincelejo Sucre; Teléfonos 2814389

Página 1 de 1

ADMISIONES : UCI

Rips : 1242579

DATOS DEL PACIENTE

Identificación : CC - 64704822
Paciente : SAENZ URREA SHIRLEY
F. Nacimiento : 24/05/1984
Departamento : 05 - 70 Municipio : 154 - 001
Dirección : BRR LA SELVA CLL 24 # 5-15
Teléfonos : 3008819340-3104484006
Tipo Afiliado : C
Sexo : F
Ocupación : No declara
Grupo Sanguíneo: O-
Estado Civil : Casado
Nivel Escolar : Universitario
Observaciones : PASA DIRECTAMENTE ALA UCI REMITIDA DE LA SANTAMARIA

DATOS ENTIDAD E INGRESO

Responsable : EP5002 - SALUDTOTAL S.A. E.P.S.
Contrato : PGP_CONTRIBUTIVO
Autorización :
Fecha y Hora : 29/09/2022 - 02:51:00 PM
Servicio : UCI
Cama : CUBICULO-12

ACOMPAÑANTES - TRABAJO

Empresa : LUIS CARLOS SAENZ
Dirección : BRR LA SELVA CLL 24 # 5-15
Teléfonos : 3008819340-3104484006
Acompañante : LUIS CARLOS SAENZ - PADRE
Dirección : BRR LA SELVA CLL 24 # 5-15
Teléfonos : 3008819340-3104484006

Firma de Paciente

Admisión. ELBER EDUARDO MENDEZ VITOLA

Sincelejo - Sucre

FECHA DE INGRESO	FECHA DE SALIDA	TIPO DE INGRESO	FECHA DE INGRESO	FECHA DE SALIDA	TIPO DE INGRESO
29/09/2022		PGP_CONTRIBUTIVO	29/09/2022		PGP_CONTRIBUTIVO



CLINICA SALUD SOCIAL S.A.S

Nit. 823002991-9

ENTIDAD VIGILADA POR LA SUPERINTENDENCIA NACIONAL DE SALUD
Cra 16 N 27 a 74-Barrio Malaquial-Sincelejo Sucre; Teléfonos 2814389

Página 1 de 2

Admisión No.: 001242579

EPICRISIS - HOSPITALIZACION

Historia Clínica: 64704822

Fecha y Hora de Ingreso: 30/09/2022 - 08:00 PM

Fecha y Hora de Egreso: 01/10/2022 - 12:21 PM

HAB-521-B

ESTANCIA: 1

Entidad: SALUDTOTAL S.A. E.P.S.

Identificación del Paciente: 64704822

Paciente: SAENZ URREA SHIRLEY

Sexo: Femenino

Edad: 38 Años. 4 Meses. 32 Días

Dirección: BRR LA SELVA CLL 24 # 5-15

Estado Civil: Casado

Ocupación: No declara

Nacimiento: 24/05/1984

MOTIVO DE LA CONSULTA:

INGRESO A PABELLON SAN RAFAEL 30/09/22 PROCEDENTE DE SALA DE HEMODINAMIA SANTA MARIA CON IDX : ABALACION GARDIACA POR TAQUICARDIA DE RE-ENTREDA AV ORTODROMICA .

ENFERMEDAD ACTUAL

SE TRATA DE PACIENTE FEMEINA DE 38 AÑOS DE EDAD . CON ANTECEDENTES DE TAQUICARDIA DE RE- ENTRADA AV ORTODROMICA , QUE EL DIA DE HOY ACUDE A SALA DE HEMODINAMIA PARA REALIZACION DE ABLACION DE VIA ACCESORIA POSTEROLATEAL IZQUIERDA , EXITOSA . NIEGA OTRO ANTECEDENTE DE IMPORTANCIA . ES REMITIDA A ESTA UNIDAD POSTERIOR AL PROCEDIMIENTO PARA MANEJO Y MONITORIA CONTINUA . EN EL MOMENTO ASINTOMATICA . CON RITMO SINUSAL . PACIENTE INGRESA A PABELLON SAN RAFAEL PROCEDENTE DE UCI PARA CONTINUAR SEGUIMIENTO POR MEDICINA INTERNA

EXAMEN FÍSICO DE INGRESO:

T/A: MMHG 124/78 FC: XMIN 78 FR: XMIN 22 T°/°C 37 PESO: KG - APARIENCIA GENERAL REGULAR ESTADO GENERAL - NORMOTENSA PIEL Y FANERAS MUCOSAS PALIDAS Y SECAS CABEZA, CRANEO, CUERRO CABELLUDO NORMOCEFALO . PUPILAS NORMOREACTIVAS A LA LUZ CUELLO TORAX EXPANSIBLE , SIMETRICO SIN TIRAJES ABDOMEN BLANDO , DEPRESIBLE NO DOLOROSO EXTREMIDADES EUTROFICOS , MOVILES SIN EDEMA, BENDAJE COMPRESIVO EN REGION INGINAL DERECHO . NO SIGNOS DE SANGRADO ACTIVO . SISTEMA GENITOURINARIO NORMOCONFIGURADO EXTERNAMENTE SISTEMA NERVIOSO CENTRAL COSNCIENTE Y ORIENTADO

DIAGNÓSTICOS DE INGRESO:

*POST UCI (29/09/22 - 30/09/22)

* R000 - TAQUICARDIA, NO ESPECIFICADA

* Z540 - CONVALECENCIA CONSECUTIVA A CIRUGIA

* POP DE ABLACION DE LA VIA ACCESORIA POSTEROLATERAL

IZQUIERDA . EXITOSA . 29/09/22"

* R000 - TAQUICARDIA, NO ESPECIFICADA

LABORATORIOS DE INGRESO:

REPORTE DE PRODIMIENTO REALIZADO : 1. ESTUDIO ELECTROFISIOLOGICO CON INDUCCION DE UNA TAQUICARDIA DE REENTRADA AV ORTODROMICA 2. VIA ACCESORIA POSTEROLATERAL IZQUIERDA OCULTA EN SINUSAL 3. ABLACION DE LA VIA ACCESORIA POSTEROLATERAL IZQUIERDA . EXITOSA . CONTINUA MANEJO MEDICO PACIENTE INGRESA A PABELLON SAN RAFAEL CON CIFRAS TENSIOALES NORMALES CON ADECUADO PATRON RESPIRATORIO PARA CONTINUAR SEGUIMIENTO POR MEDICINA INTERNA

RESUMEN DE LA EVOLUCIÓN:

DIAGNÓSTICOS * Z540 - CONVALECENCIA CONSECUTIVA A CIRUGIA * R000 - TAQUICARDIA, NO ESPECIFICADA * Z540 - CONVALECENCIA CONSECUTIVA A CIRUGIA * POP DE ABLACION DE LA VIA ACCESORIA POSTEROLATERAL IZQUIERDA - EXITOSA . PROBLEMAS O COMPLICACIONES DICE PASO BUENA NOCHE, NIEGA DOLOR TORACICO, NIEGA DISNEA, NIEGA NUEVAS PALPITACIONES. SIGNOS VITALES PRESIÓN ARTERIAL: 110/70 FC: 84 FR: 16 TEMP: 36.2 EXAMEN FÍSICO GENERAL TRANQUILA, EN BUENAS CONDICIONES GENERALES, AFEBRIL, EUPNEICA. NORMOCEFALA, PINRAL, MUCOSAS HUMEDAS. TORAX: SIMETRICO, RSCRS NO SOPLOS, PULMONES CLAROS SIN AGREGADOS. ABDOMEN: BLANDO, DEPRESIBLE, NO DOLOROSO, SIN MASAS, NI MEGALIAS, SIN SIGNOS DE IRRITACION PERITONEAL. EXTREMIDADES: EUTROFICAS, SIN EDEMAS. SNC: ALERTA ORIENTADA, SIN ALTERACIONES NEUROLOGICAS, GASGOW 15/15. REPORTE DE IMÁGENES Y LABORATORIOS REPORTE DE PRODIMIENTO REALIZADO : 1. ESTUDIO ELECTROFISIOLOGICO CON INDUCCION DE UNA TAQUICARDIA DE REENTRADA AV ORTODROMICA 2. VIA ACCESORIA POSTEROLATERAL IZQUIERDA OCULTA EN SINUSAL 3. ABLACION DE LA VIA ACCESORIA POSTEROLATERAL IZQUIERDA . EXITOSA . ANÁLISIS FEMENINA DE 38 AÑOS DE EDAD, POST UCI (29/9/22 - 30/09/22), DEBIDO A POP DE ABLACION DE LA VIA ACCESORIA POSTEROLATERAL IZQUIERDA - EXITOSA POR PARTE DEL SERVICIO DE ELECTROFISIOLOGIA. EVOLUCIONA NORMOTENSA, ESTABLE HEMODINAMICAMENTE, AFEBRIL, CON BUEN PATRON RESPIRATORIO Y AISNTOMATICA. POR EVOLUCION SATISFATORIA SE DECIDE EGRESO HOSPITALARIO, CON MANEJO MEDICO, SEGUIMIENTO POR CARDIOLOGIA Y ELECTROFISIOLOGIA POR SU EPS, SE DAN RECOMENDACIONES Y SIGNOS DE ALARMA. PACIENTE DICE ENTENDER Y ACEPTAR CONDUCTA. PLAN: - ALTA MEDICA. - ASA 100MG VO CADA DIA. - OMEPRAZOL CAP 20MG VO CADA DIA EN AYUNAS. - ACETAMINOFEN 1GR VO CADA 8 HORAS, PRN DOLOR. - CITA POR CONSULTA EXTERNA POR CARDIOLOGIA ELECTROFISIOLOGIA EN 1 MES POR SU EPS. - SE SOLICITA HOLTTER DE RITMO CARDIACO DE 24 HORAS AMBULATORIO CONTROL EN 20 DIAS. - SE DAN RECOMENDACIONES Y SIGNOS DE ALARMA. - INCAPACIDAD MEDICA LABORAL DESDE SU INGRESO A LA INSTITUCION HASTA 2 SEMANAS MAS DEL EGRESO.

DIAGNOSTICOS DE EGRESO:

* Z540 - CONVALECENCIA CONSECUTIVA A CIRUGIA



CLINICA SALUD SOCIAL S.A.S

Nit. 823002991-9

ENTIDAD VIGILADA POR LA SUPERINTENDENCIA NACIONAL DE SALUD

Cra 16 N 27 a 74-Barrio Matacual-Sincelejo Sucre; Teléfonos 2814389

Página 2 de 2

Admisión No.: 001242579

EPICRISIS - HOSPITALIZACION

Historia Clínica: 64704822

Fecha y Hora de Ingreso: 30/09/2022 - 08:00 PM

Fecha y Hora de Egreso: 01/10/2022 - 12:21 PM

LAB-521-B ESTANCIA: 1 Entidad: SALUDTOTAL S.A. E.P.S.

Identificación del Paciente: 64704822

Paciente: SAENZ URREA SHIRLEY

Sexo: Femenino

Edad: 38 Años. 4 Meses. 32 Días

Dirección: BRR LA SELVA CLL 24 # 5-15

Estado Civil: Casado

Ocupación: No declara

Nacimiento: 24/05/1984

ALEXIS F RODRIGUEZ DURAN
RM No. 70358-13-MEDICINA INTERNA



CLINICA SALUD SOCIAL S.A.S

Nit. 823002991-9

ENTIDAD VIGILADA POR LA SUPERINTENDENCIA NACIONAL DE SALUD
Cra 16 N 27 a 74-Barrio Malaquial-Sincelejo Sucre: Teléfonos 2814389

Orden Número
1242579

Nombre SAENZ URREA SHIRLEY Identificación 64704822
Plan POS POS - S Fecha 01/10/2022
EPS Responsable SALUDOTAL S.A. E.P.S.

Código	Plan, Medicamentos e Indicaciones	Cantidad
70004	ACETAMINOFEN 500 MG TABLETA- TOMAR 1GR VO CADA 8 HORAS, PRN DOLOR. Vía oral	9
70006	ACETIL SALICILICO ACIDO 100 MG TABLETA- TOMAR 100MG VO CADA DIA. Vía oral	30
70343	OMEPRAZOL 20 MG CAPSULA- TOMAR 20MG VO CADA DIA EN AYUNAS. Vía oral	30

Nombre Profesional ALEXIS F RODRIGUEZ DURAN
Registro Médico No. 7035813 Especialidad MEDICINA INTERNA
Firma del Profesional *Alexis F. Rodríguez Durán* Recibido
Nombre Profesional



CLINICA SALUD SOCIAL S.A.S

Nit. 823002991-9

ENTIDAD VIGILADA POR LA SUPERINTENDENCIA NACIONAL DE SALUD
Cra 16 N 27 a 74-Barrio Malaouai-Sincelejo Sucre; Tel: Cel: 314389

Orden Número
1242579

Nombre SAENZ URREA SHIRLEY Identificación 64704822
Plan POS POS - S Fecha 29/09/2022
EPS Responsable SALUDTOTAL S.A. E.P.S.

Diagnostico Ingreso : **R000 -TAQUICARDIA, NO ESPECIFICADA**
Diagnostico Incapacidad: **Z540 -CONVALECENCIA CONSECUTIVA A CIRUGIA**

Código	Descripcion
	Fecha Inicio: 29/09/2022 Fecha Final: 15/10/2022 Dias de Incapacidad: 17
Incapacidad	INCAPACIDAD MEDICA LABORAL DESDE SU INGRESO A LA INSTITUCION HASTA 2 SEMANAS MAS DEL EGRESO - DEBIDO A POP DE ABLACION DE LA VIA ACCESORIA POSTEROLATERAL IZQUIERDA - EXITOSA 29/09/22.

Nombre Profesional ALEXIS F RODRIGUEZ DURAN
Registro Médico No. 70358-13 Especialidad _____
Firma del Profesional Recibido _____



CLINICA SALUD SOCIAL S.A.S

Nit. 823002991-9

ENTIDAD VIGILADA POR LA SUPERINTENDENCIA NACIONAL DE SALUD
Cra 16 N 27 a 74-Barrio Malaqual-Sincelejo Sucre; Teléfonos 2814359

Orden Número
1242579

Nombre SAENZ URREA SHIRLEY Identificación 64904822
Plan POS POS - S Fecha 01/10/2022
EPS Responsable SALUDTOTAL S.A. E.P.S.

Código

Plan, Medicamentos e Indicaciones

Recomendaciones

- CITA POR CONSULTA EXTERNA POR CARDIOLOGIA ELECTROFISIOLOGIA EN 1 MES POR SU EPS.
- SE SOLICITA HOLTTER DE RITMO CARDIACO DE 24 HORAS AMBULATORIO CONTROL EN 20 DIAS.
- SE DAN RECOMENDACIONES Y SIGNOS DE ALARMA.

Recomendaciones

Nombre Profesional ALEXIS F RODRIGUEZ DURAN Cuota Moderadora 0
Registro Médico No. 70258-13 Especialidad _____
Firma del Profesional *Alexis F. Rodríguez Durán* Recibido _____